Carcinome épidermoïde

Pr Julien Mazières
Dr Valentin Héluain

Les propos et/ou informations hors AMM contenus dans ces cas cliniques sont en totale indépendance et ne sauraient engager la responsabilité d'AstraZeneca

CANCÉROLOGIE PRATIQUE

Avec le soutien institutionnel AstraZeneca

Cas clinique

- Vous voyez en consultation, Monsieur N., dans le cadre de la découverte d'un carcinome bronchique.
- Il s'agit d'un patient de 68 ans, ancien cadre chez Air Liquide, traité par Kardégic et simvastatine pour une cardiopathie ischémique. Il existe une tabagisme sevré évalué à 40 paquets-années.
- C'est un épanchement pleural de grande abondance, responsable d'une insuffisance respiratoire aiguë qui a été à l'origine de la découverte de cette maladie d'emblée métastatique. La prise en charge de l'épanchement pleural a consisté en un drainage et une mise en place d'un drain à demeure devant un poumon trappé. Le drain est désormais vidé de manière régulière par des infirmières à domicile.
- Il présente un état général préservé, OMS 1, nettement amélioré depuis la prise en charge de l' épanchement pleural. Sa symptomatologie actuelle se résume à une dyspnée de grade 1 et quelques douleurs en regard du drain.

Avec le soutien institutionnel AstraZeneca

Cas clinique

Les examens d'imagerie réalisés sont les suivants :

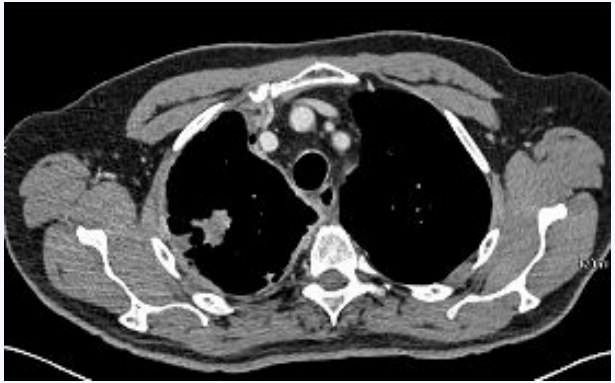

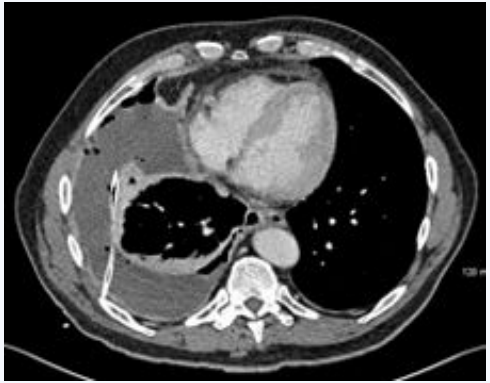

L'anatomopathologie a été obtenue sur analyse du liquide pleural :

- Cellules carcinomateuses p40+ en faveur d'un carcinome épidermoïde
- 100 % des cellules tumorales sont positives pour le PD-L1

Classification TNM : cT1cN0M1a

Avec le soutien institutionnel AstraZeneca